

BI-RADS™-Klassifikation: Ultraschall

Thomas P. Bischof

FMH Radiologie

MRI am Bahnhofplatz
MRI an der Privatklinik Bethanien

www.mri-roentgen.ch



Ultraschall: Geschichtliches


Reflexe

Historische Ultraschallbilder

Verein
UltraschallMuseum

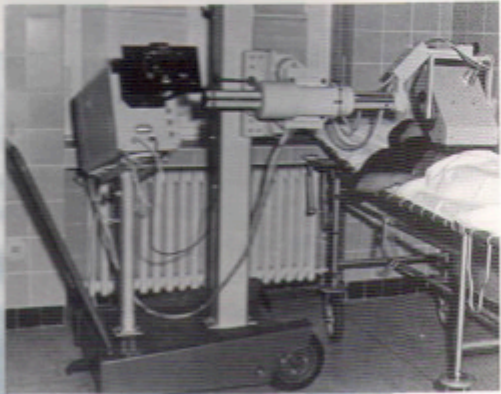
368

40 Jahre Realtime-Ultraschall-Schnittbild-Diagnostik

 Vortrag von Prof. Hans-Jürgen Holländer, Dinslaken, gehalten anlässlich der Eröffnung der „Ultraschallkoje“ im Deutschen Röntgenmuseum in Remscheid.

Sehr verehrte Kolleginnen und Kollegen,

anlässlich der Eröffnung einer Ultraschallabteilung im Röntgenmuseum in Remscheid-Lennep hat Herr Professor Lutz mich ein-

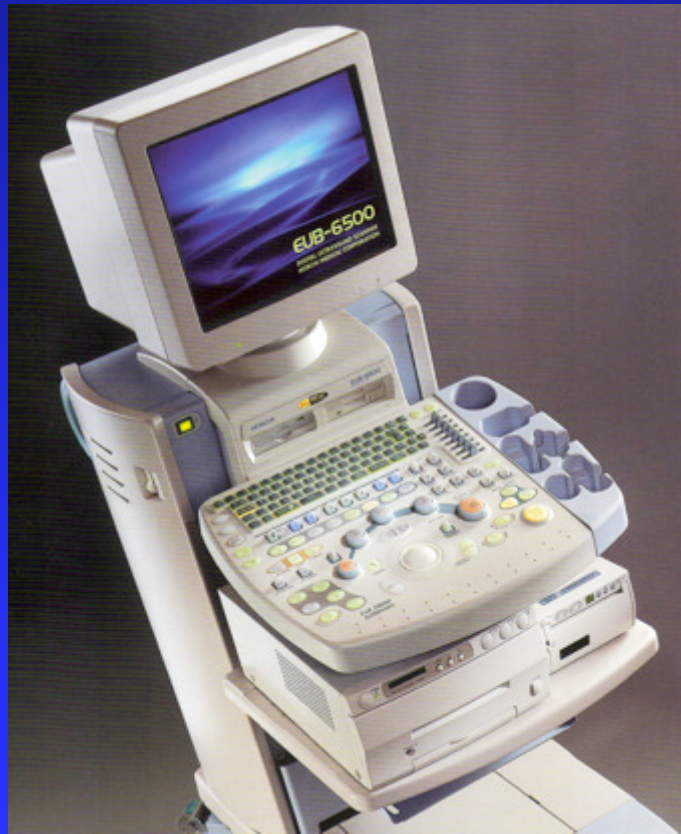 1

Der Prototyp des „Vidoson“ der Fa. Siemens, 1966/67.

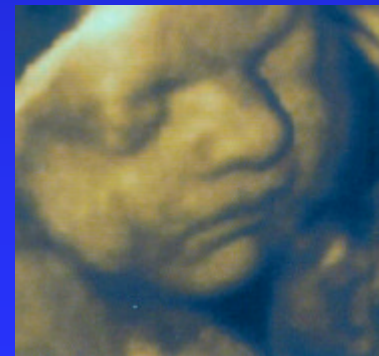
„Vidoson“ prototype by Siemens, 1966/67.



Ultraschall: Gegenwart



Realtme Compound Scan



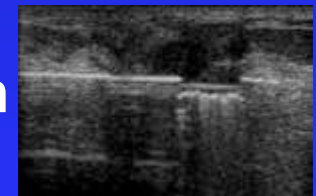
3D-Scan



Mammasonographie

Indikationen

- Abklärung auffälliger Tastbefunde
- Abklärung klinisch okkult mammographischer Befunde
- Zusätzliche Beurteilung mammographisch dichter Drüsenkörper (ACR 3/4)
- Nachsorge nach BET oder Brustaufbau
- Unterstützung von interventionellen Techniken
- Screening bei Risikopatientinnen ??



Mammakarzinom

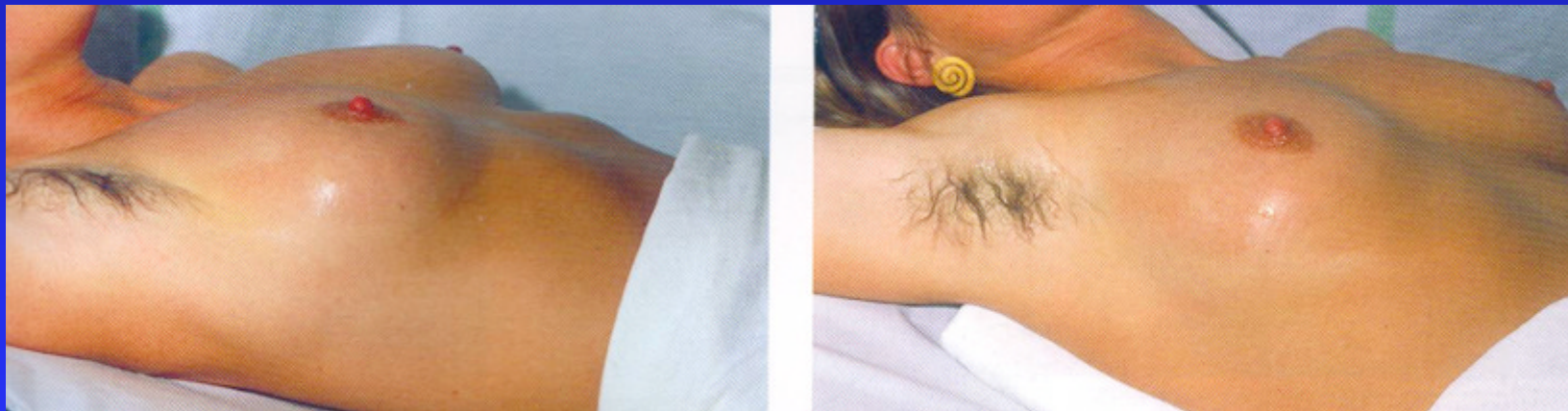Fehlermöglichkeiten Sonographie

- Verzicht auf Sonographie bei symptomatischer Patientin
 - ca. 20% der Karzinome übersehen
- Verzicht auf Mammographie bei ‚Sono- Screening‘
 - ca. 10% der Karzinome übersehen
- Unterbewertung eines suspekten Palpationsbefundes bei negativer Mammographie + Sonographie
 - ca. 2.5% der Karzinome übersehen



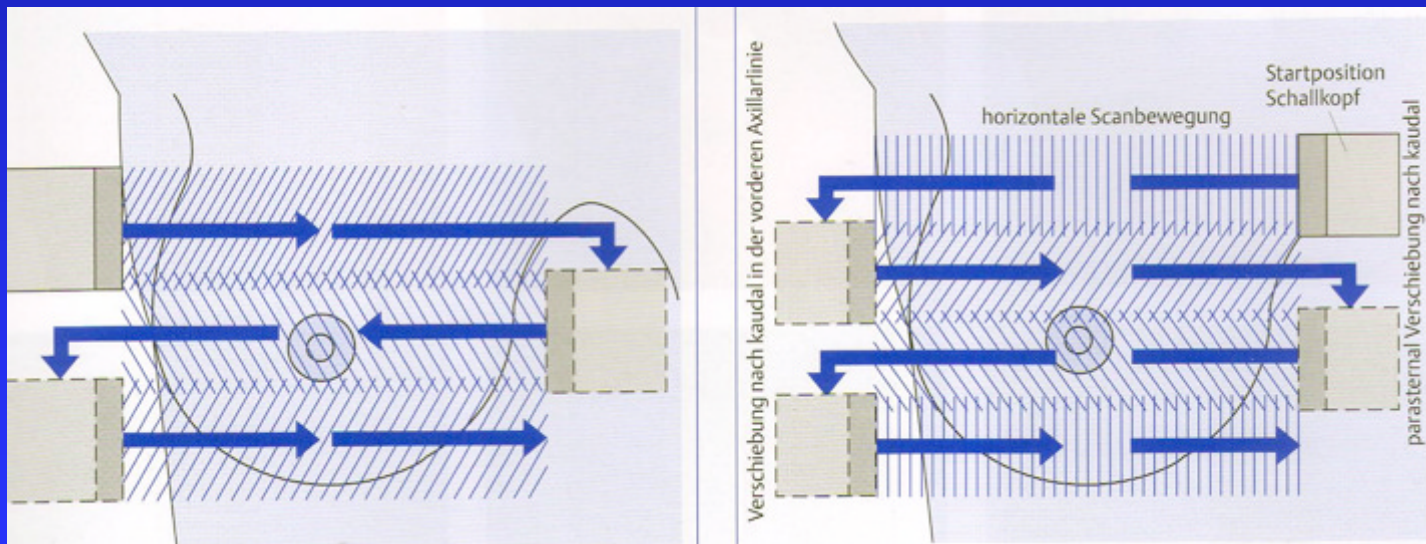
Untersuchungstechnik:

Rückenlage mit erhobenen Armen



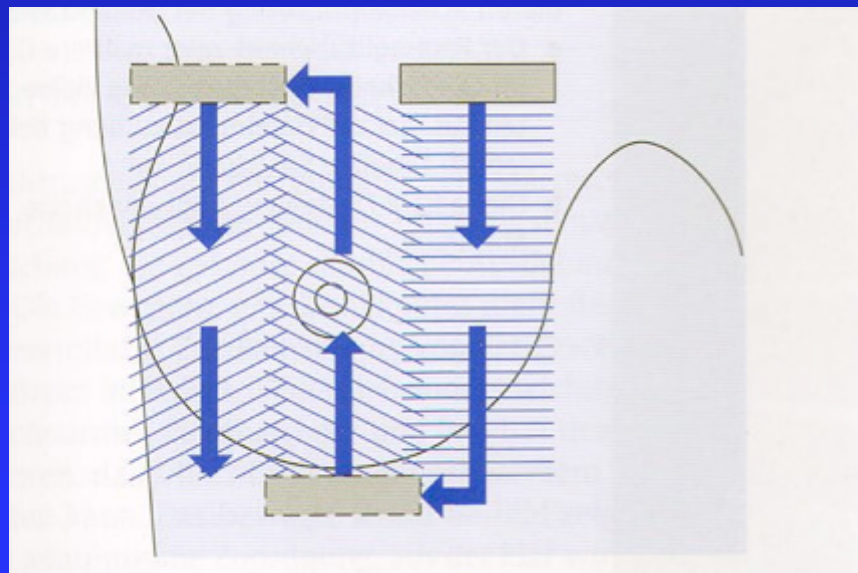
Untersuchungstechnik

- Sagittale Schallkopfführung



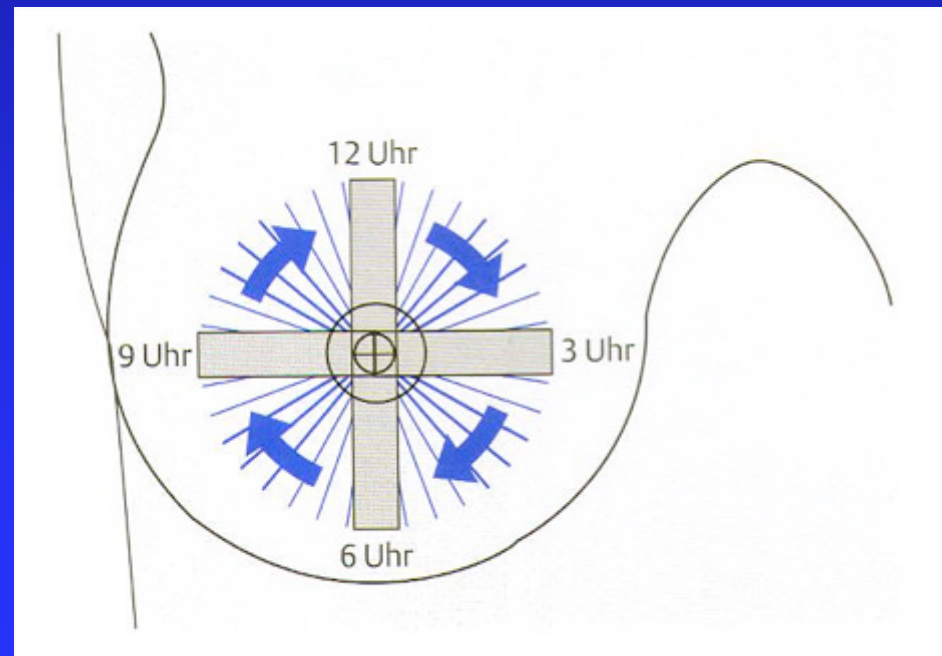
Untersuchungstechnik

- Transversale (horizontale) Schallkopfführung



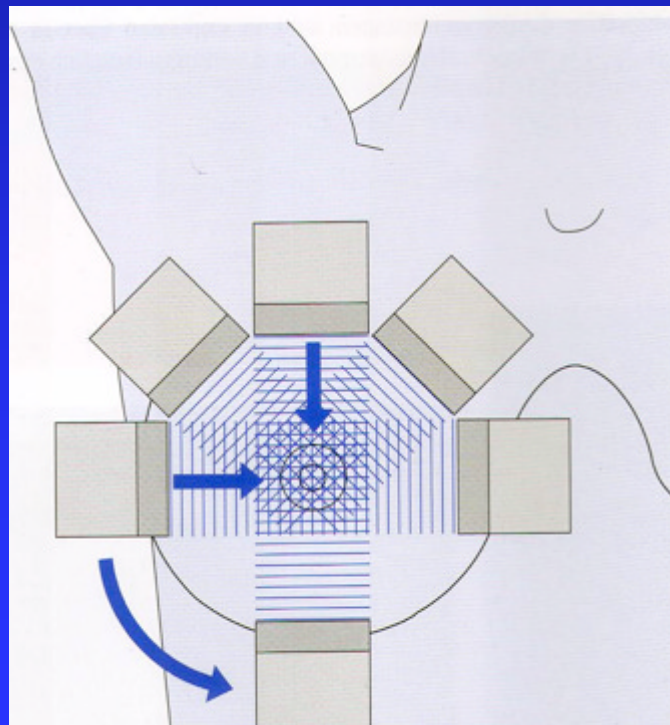
Untersuchungstechnik

- Radiäre Schallkopfführung



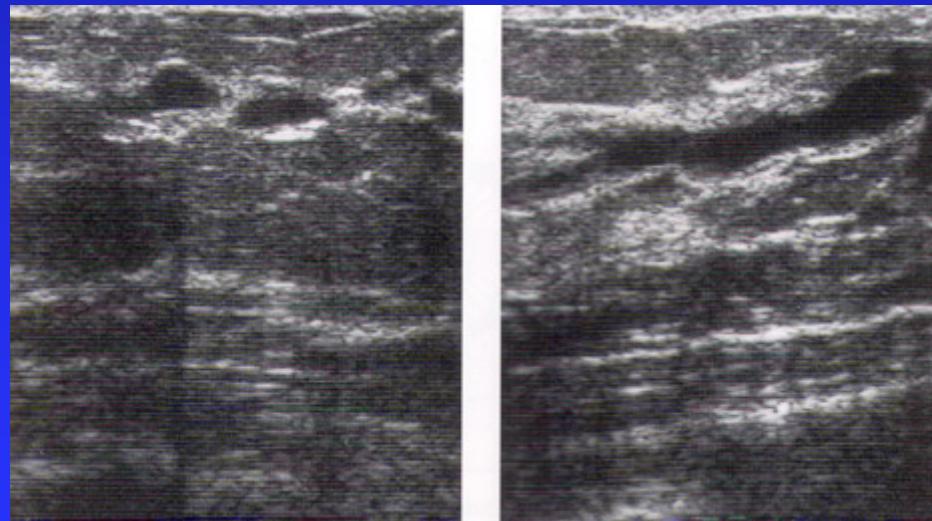
Untersuchungstechnik

- Tangentiale (antiradiäre) Schallkopfführung



Untersuchungstechnik

- Duktektasie in sagittaler und radiärer Schallkopfführung



BI-RADS™-Klassifikation: Ultraschall

- **B**reast **I**maging **R**eporting **A**nd **D**ata **S**ystem
- Herausgegeben in der 4. Auflage 2003 vom American College of Radiology (ACR)
- Zweck:
 - Standardisierung der Befunde
 - Standardisierung des Procederes



BI-RADS™-Klassifikation: Ultraschall

wann macht eine Klassifikation Sinn?

wenn sie:

- einfach
- verständlich
- sinnvoll

ist



BI-RADS™ Klassifikation: US

- BI-RADS für Mammographie seit 1992
- zunehmende Integration von US/MRI mit der MG
- 2003: **BI-RADS für US** (ACR)
- 2003: BI-RADS für MRI (ACR)
- Wichtig: **US Lexikon**



BI-RADS™ Klassifikation: Neuerungen der 4. Auflage

- Zusätzlich Kategorie 6 (hist. gesichertes Ca)
- optionale Unterteilung der **Kat. 4 A-C**
- **BI-RADS für US: Lexikon**
- BI-RADS für MRI: Lexikon



BI-RADS™ Befund-Kategorien (gilt für MG/US/MRI)

BI-RADS™	Beschreibung	Empfehlung	Malignitätsrisiko
0	Bildgebung unvollständig	Zusätzliche Bildgebung	???
1	Negativ	„kommentarlos“	0 %
2	Sicher gutartig	./.	0 %
3	Wahrscheinlich gutartig	Kurzfristige Kontrolle (6 Mte)	≤ 2 %
4	Malignomverdächtig	Biopsie erwägen	3 – 94 %
5	Malignitätstypisch	Therapieeinleitung	≥ 95 %
6	Gesichertes Malignom	präoperativ	100 %



BI-RADS™ Befund-Kategorie 4:

- Problem: Ca-Wahrscheinlichkeit **3 - 94 % !!!**
- Lösung: Unterteilung in **Subkategorien**
- **4 A:** **geringes** Ca-Risiko
- **4 B:** **mittleres** Ca-Risiko
- **4 C:** **hohes** Ca-Risiko



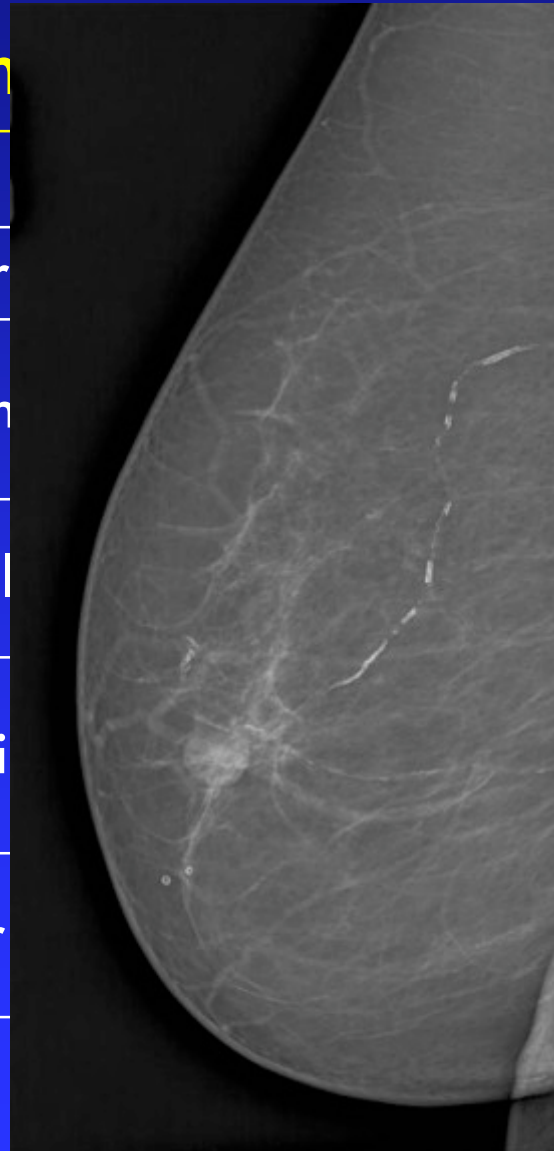
Deskription der Befunde: Parenchymmuster in der MG

	Terminologie	Anteil Drüse
Typ I	Involution	< 25 %
Typ II	Teilinvolution	25 - 50 %
Typ III	dichter DK	> 50 - 75 %
Typ IV	sehr dichter DK	> 75 %



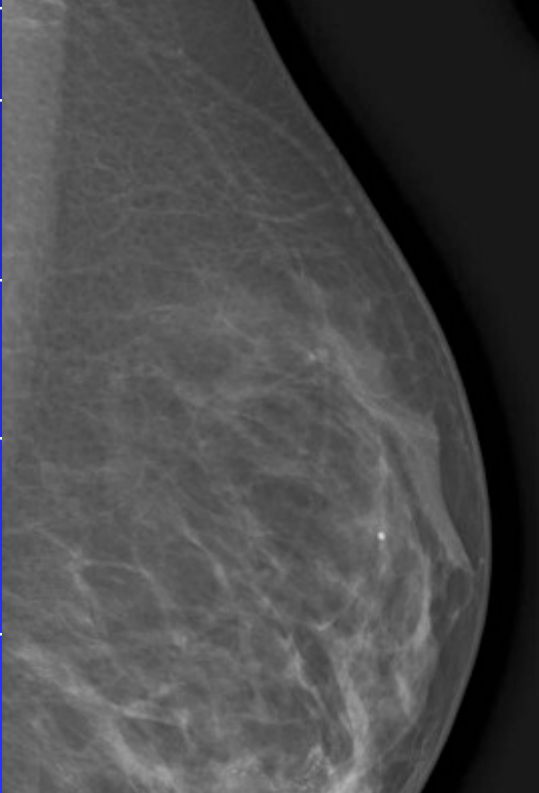
Deskription der Befunde: Parenchym G

	Teil Drüse
Typ I	< 25 %
Typ II	25 - 50 %
Typ III	50 - 75 %
Typ IV	> 75 %



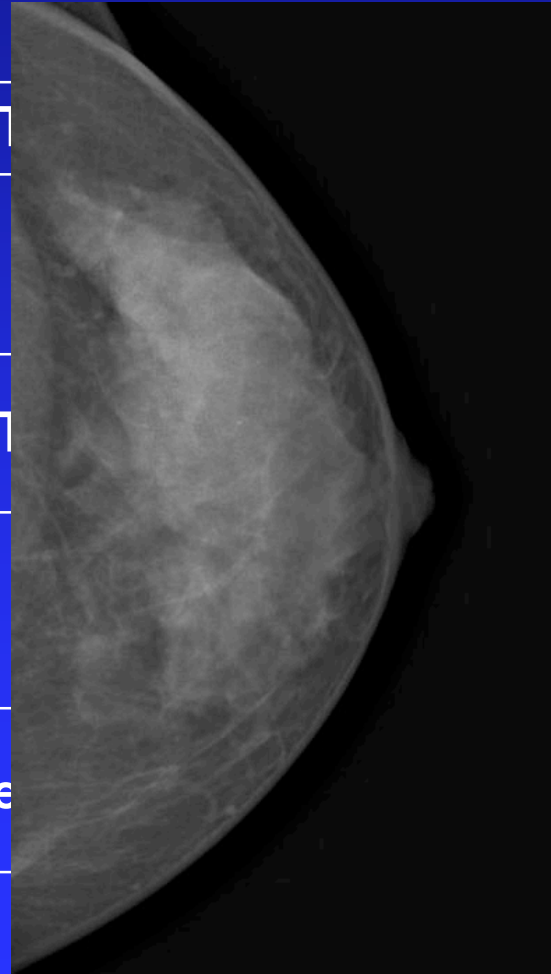
Deskription der Befunde: Parenchymmuster in der MG

	Anteil Drüse
Typ I	< 25 %
Typ II	25 - 50 %
Typ III	> 50 - 75 %
Typ IV	> 75 %



Deskription der Befunde: Parenchymmuster in der MG

		Anteil Drüse
Typ I		< 25 %
Typ II		25 - 50 %
Typ III		> 50 - 75 %
Typ IV	se	> 75 %



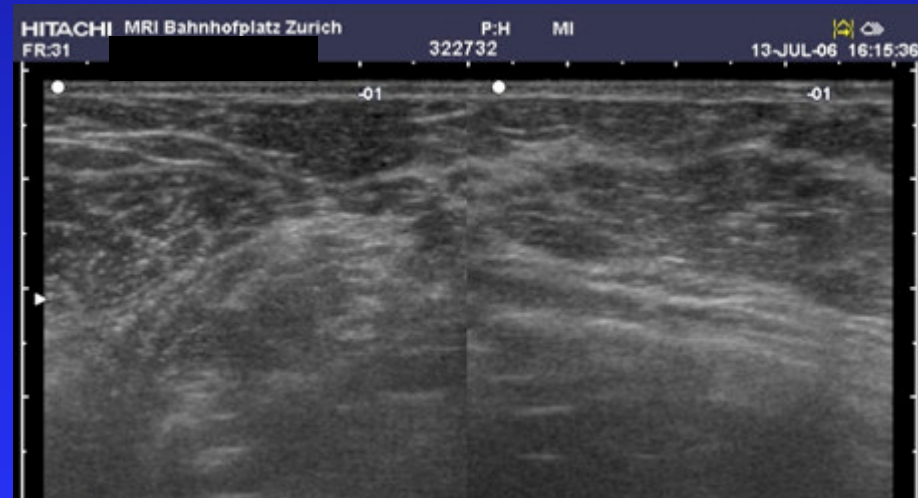
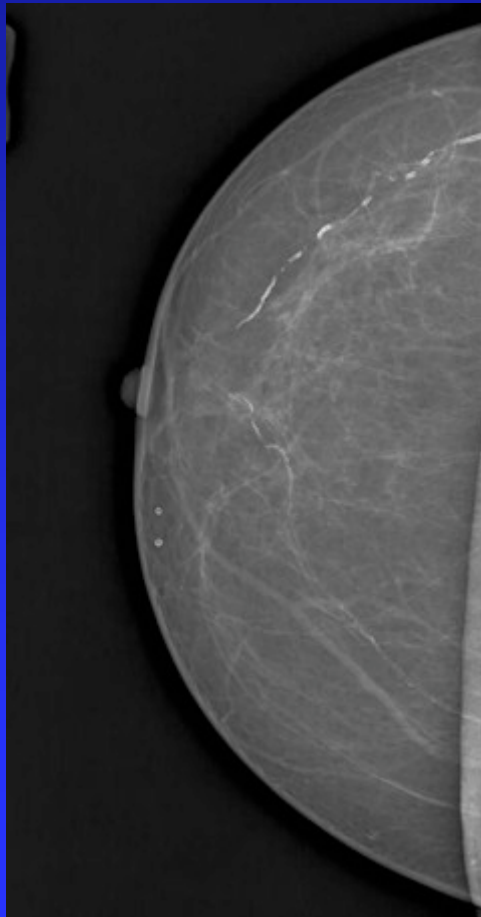
BI-RADS™ Lexikon für US:

A. Echotextur des Hintergrundes

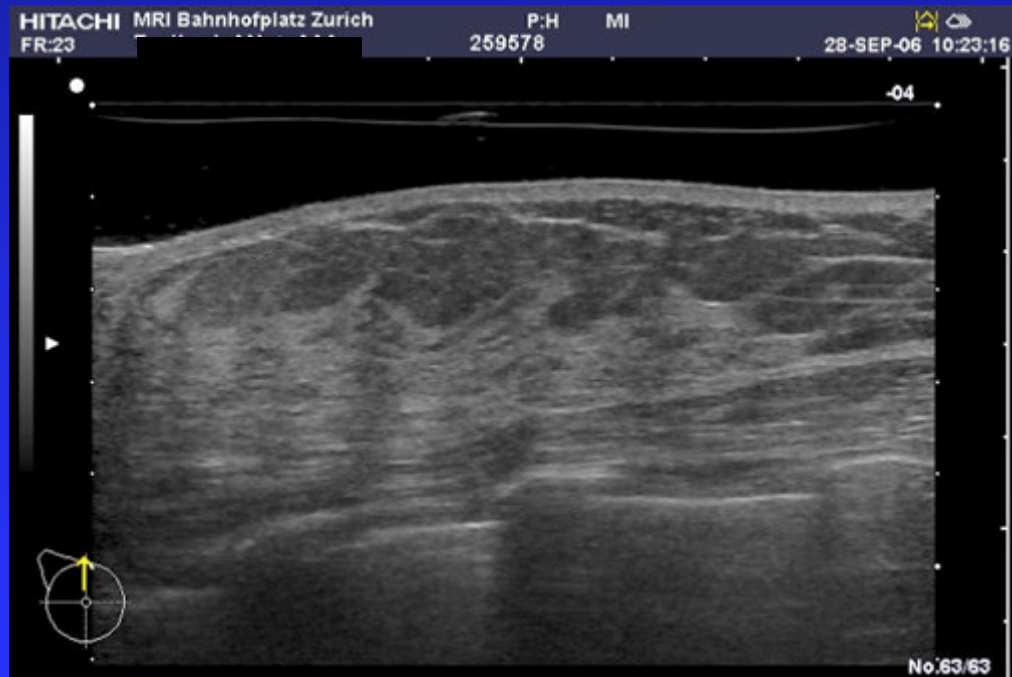
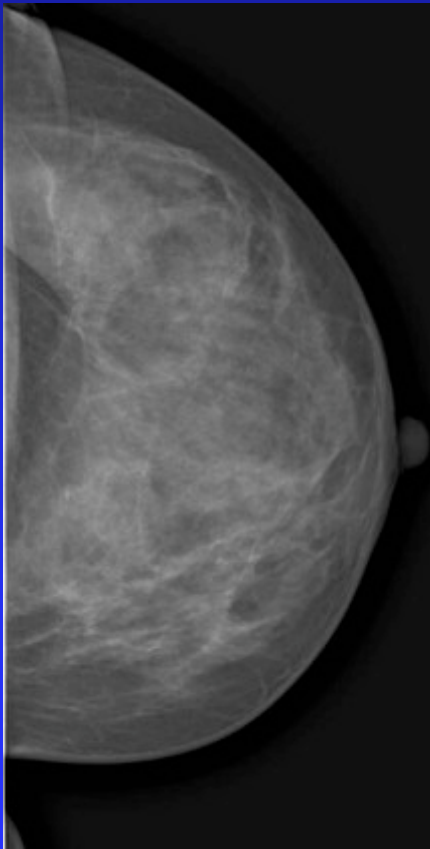
- 1. Homogene Brusttextur - Fett
- 2. Homogene Brusttextur - Drüse
- 3. Heterogene Brusttextur (fokal, diffus)



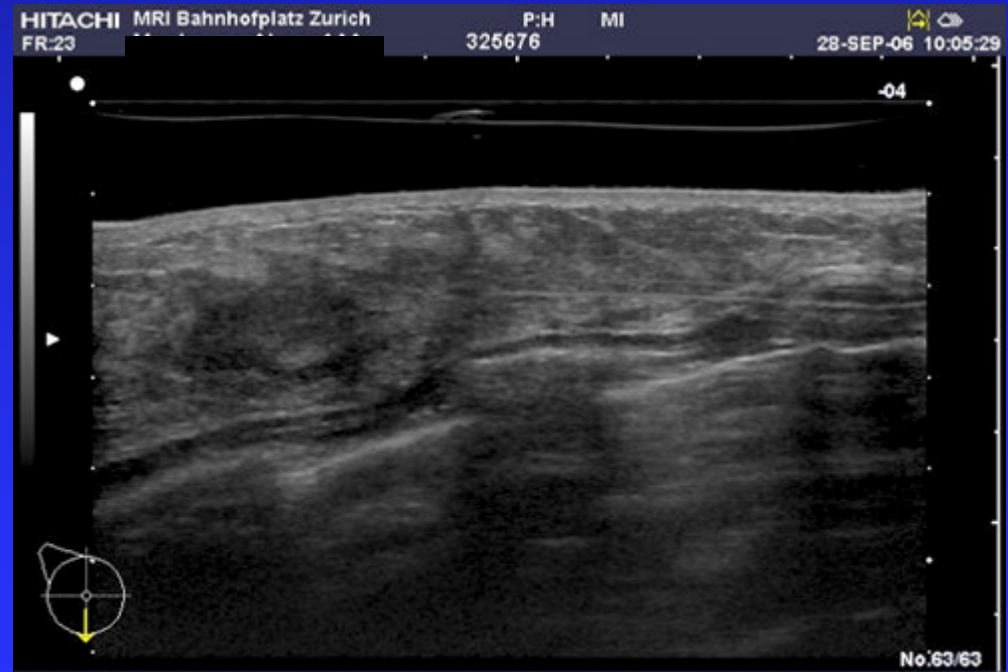
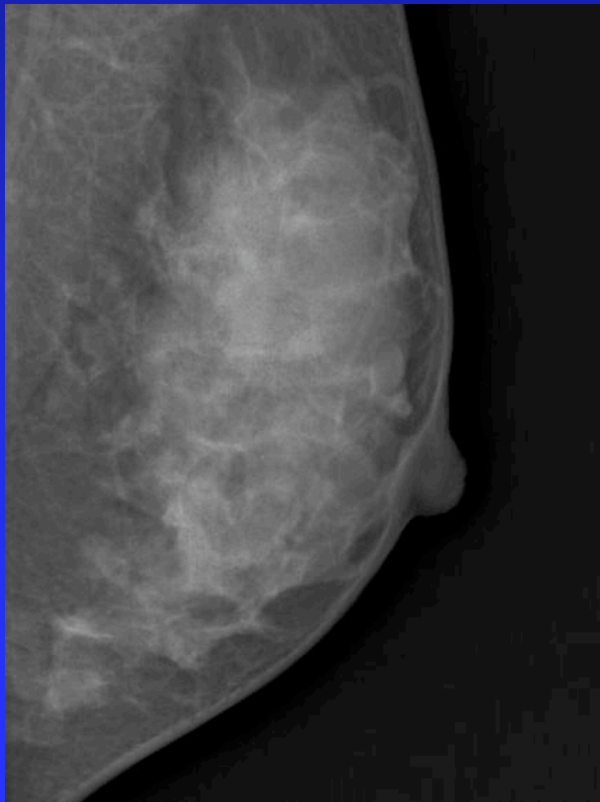
Homogene Echotextur - Fett



Homogene Brusttextur - Drüse (echoreich)



Homogene Brusttextur - Drüse (echoarm)



BI-RADS™ Lexikon für US:

B. Herdbefund

1.	Form	rund, oval, irregulär
2.	Orientierung	parallel, nicht parallel zu Haut
3.	Begrenzung	umschrieben, nicht umschrieben (unscharf, anguliert, mikrolobuliert, spikuliert)
4.	Grenzbereich	abrupte Grenzfläche, echogener Hof, diffus
5.	Schallmuster	echofrei, hypo-, hyper-, isoechogen, komplex
6.	Post. Schallmerkmale	keine, abgeschwächt, verstärkt, kombiniert



BI-RADSTTM Lexikon für US:

B. Herdbefund, 7. umgebendes Gewebe

a.	Veränderungen der Milchgänge	abnormes Kaliber u/o Aufzweigung
b.	Veränderungen der Cooper'schen Ligamente	Streckung, Verdickung
c.	Oedem	erhöhte Echogenität des umgebenden Gewebes
d.	Architekturstörung	Unterbrechung der normalen anatom. Strukturen
e.	Hautverdickung	fokal, diffus > 2 mm
f.	Hauteinziehung/-unregelmässigkeit	konkave oder schlecht abgrenzbare Hautoberfläche



BI-RADSTTM Lexikon für US:

C. Verkalkungen

- a) Makrokalzifikationen (>0.5 mm)
- b) Mikrokalzifikationen ausserhalb Läsion
- c) Mikrokalzifikationen innerhalb Läsion



BI-RADSTTM Lexikon für US: D. Spezialfälle

- a) Gruppierte Mikrozysten
- b) komplizierte Zysten
- c) Herdbefund in oder auf der Haut
- d) Fremdkörper
- e) Lymphknoten intramammär und axillär



BI-RADSTM Lexikon für US:

E. Vaskularisation

1. nachweisbar, nicht nachweisbar
2. in unmittelbarer Umgebung der Läsion vorhanden
3. diffus erhöhte Vaskularisation des umgebenden Gewebes



Befundbericht Ultraschall

1. Anamnese / Indikation
2. Vergleich mit Voruntersuchungen
3. Technische Aspekte
4. Analyse relevanter Befunde:
 - A. Kurze Beschreibung des **Gewebetypes**
 - B. **Grösse** der Herdbefunde in 3 Ebenen
 - C. **Lokalisation** der Herdbefunde (Zifferblatt 1-12 h, Distanz zur Brustwarze, Tiefe)
 - D. Prägnante **Befundbeschreibung** gemäss US-BIRADS Lexikon
5. Korrelation mit Klinik und anderen bildgebenden Verfahren
6. Gesamtbeurteilung (BI-RADS Kategorie 0 - 6)
7. Empfehlungen zum Procedere (z.B. kurzfristige Kontrolle, Biopsie bzw. operative Entfernung etc.)



BI-RADS™ Befund-Kategorien

BI-RADS™	Beschreibung	Empfehlung	Malignitätsrisiko
0	Bildgebung unvollständig	Zusätzliche Bildgebung	???
1	Negativ	„kommentarlos“	0 %
2	Sicher gutartig	./.	0 %
3	Wahrscheinlich gutartig	Kurzfristige Kontrolle (6 Mte)	≤ 2 %
4	Malignomverdächtig	Biopsie empfohlen	3 – 94 %
5	Malignitätstypisch	Therapieeinleitung	≥ 95 %
6	Gesichertes Malignom	präoperativ	100 %



BI-RADS™ Befund-Kategorien für US

BI-RADS™	Beschreibung	Beispiel
0	Bildgebung unvollständig	z.B. Mammographie oder MRI nötig
1	Negativ	„kommentarlos“
2	Sicher gutartig	Zysten, LK, Implantate, konstante Narben und Fibroadenome
3	Wahrscheinlich gutartig	Fibroadenom (neu entdeckt), kompl. Zyste, traubenförmige Mikrozyste
4	Malignomverdächtig	Solide Herde ohne typ. benigne Kriterien
5	Malignitätstypisch	Typische Malignitätskriterien
6	Gesichertes Malignom	präoperativ

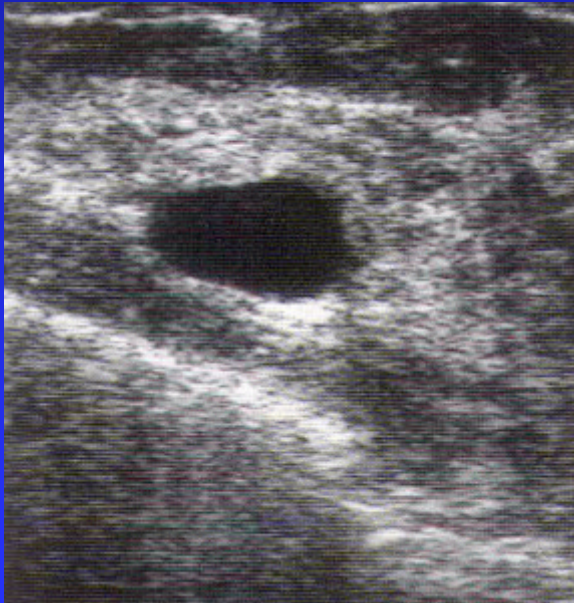


Sonomorphologie Herdbefund: Dynamische Kriterien

	Benigne	Suspekt
Elastizität	Ja	Nein
Komprimierbarkeit	> 20%	< 5%
Verschiebbarkeit	mobil	fixiert



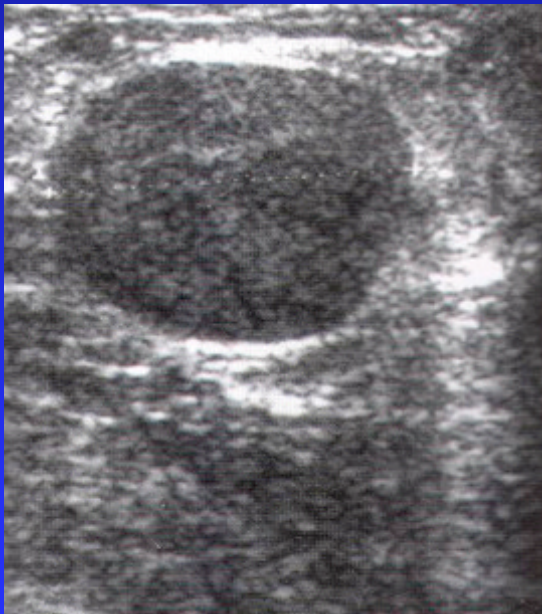US-Befunde: Zyste



Grösse	10x10x7 mm
Form	oval
Orientierung	horizontal (wider than tall)
Begrenzung	umschrieben
Grenzbereich	abrupt
Schallmuster	echofrei
Post. Schallmerkmale	verstärkt
Verkalkungen	keine
Komprimierbarkeit	gering
Verschieblichkeit	wenig
Umgebendes Gewebe	unverändert



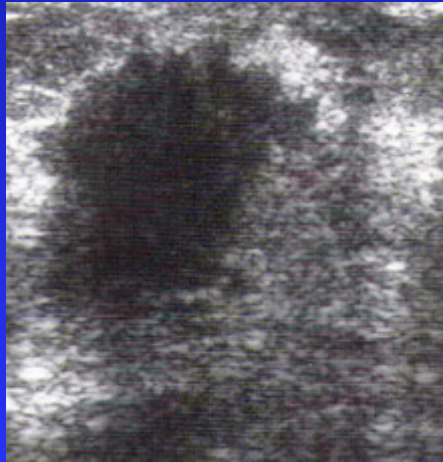
US-Befunde: Fibroadenom



Grösse	18 x 18 x 16 mm
Form	oval
Orientierung	horizontal (wider than tall)
Begrenzung	umschrieben
Grenzbereich	abrupt
Schallmuster	hypoechoegen
Post. Schallmerkmale	verstärkt
Verkalkungen	keine
Komprimierbarkeit	gering
Verschieblichkeit	wenig
Umgebendes Gewebe	unverändert



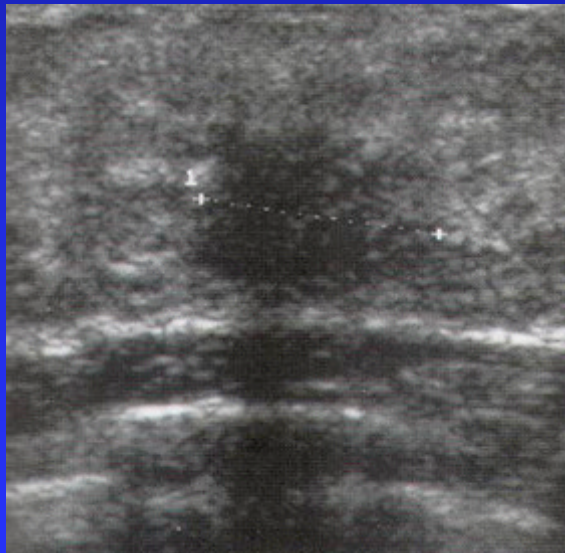
US-Befunde: invasives Ca



Grösse	28 x 23 x21 mm
Form	irregulär
Orientierung	Nicht parallel (taller than wide)
Begrenzung	Nicht umschrieben
Grenzbereich	Echogener Hof
Schallmuster	hypoechogen
Post. Schallmerkmale	abgeschwächt
Verkalkungen	keine
Komprimierbarkeit	Nicht komprimierbar
Verschieblichkeit	wenig
Umgebendes Gewebe	Cooper Lig. unterbrochen



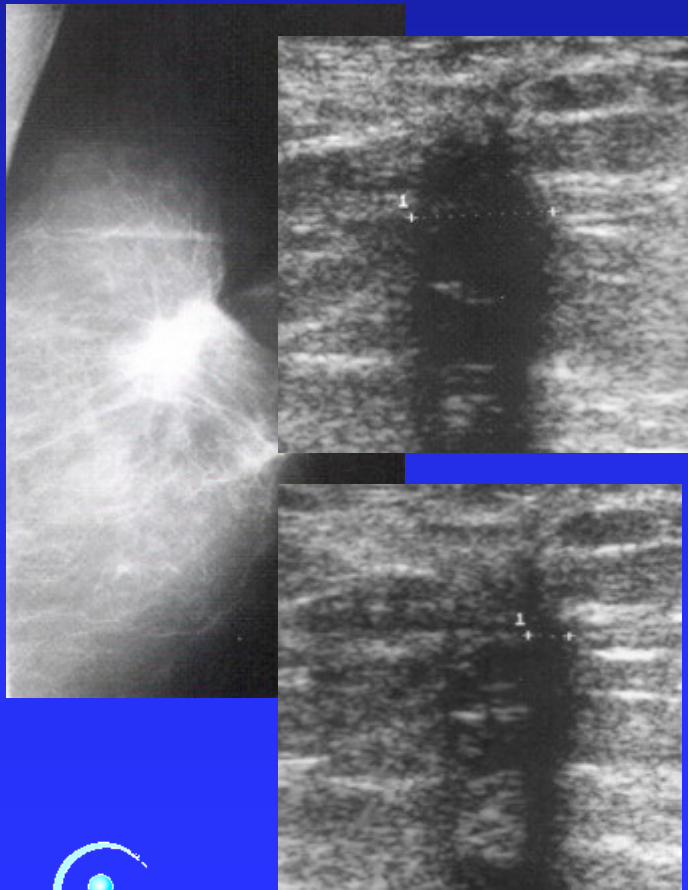
US-Befund: Abszess



Grösse	16 x 15 x 12 mm
Form	irregulär
Orientierung	horizontal (wider than tall)
Begrenzung	nicht umschrieben
Grenzbereich	echogener Hof
Schallmuster	hypoechogen
Post. Schallmerkmale	abgeschwächt
Verkalkungen	keine
Komprimierbarkeit	nicht komprimierbar
Verschieblichkeit	wenig
Umgebendes Gewebe	Cooper Lig. unterbrochen



US-Befund: postop. Narbe

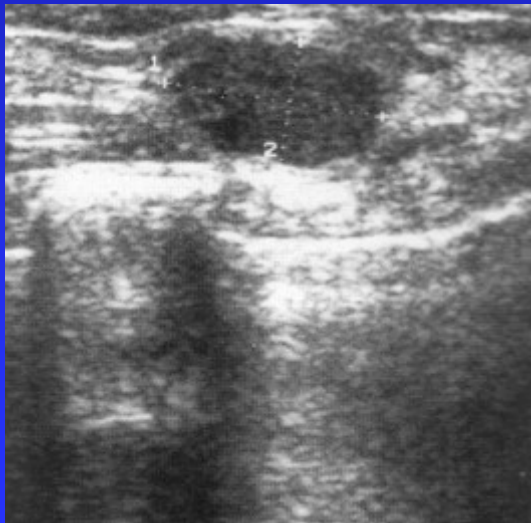

Grösse	19 x 15 mm
Form	irregulär
Orientierung	vertikal
Begrenzung	Nicht umschrieben
Grenzbereich	-
Schallmuster	hypoechogen
Post. Schallmerkmale	abgeschwächt
Verkalkungen	keine
Komprimierbarkeit	mässig komprimierbar
Verschieblichkeit	wenig
Umgebendes Gewebe	Läsion unter Kompression kleiner



US-Befund: Fibroadenom ?

Invasives Ca !



Grösse	15x12x9
Form	oval
Orientierung	horizontal
Begrenzung	umschrieben
Grenzbereich	abrupt
Echogenität	echoarm
Schallfortleitung	verstärkt
Verkalkungen	keine
Komprimierbarkeit	gering
Verschieblichkeit	wenig
Umgebendes Gewebe	-



Literatur: AJR April 2005

BI-RADS for Sonography: Positive and Negative Predictive Values of Sonographic Features

Andrea S. Hong¹
Eric L. Rosen
Mary S. Soo
Jay A. Baker

OBJECTIVE. The purpose of this study was to assess the positive predictive value (PPV) and negative predictive value (NPV) of features described in the new sonographic BI-RADS lexicon for evaluating solid masses with known histologic diagnoses.

MATERIALS AND METHODS. Sonograms of 403 solid lesions were analyzed by one of three dedicated breast radiologists. Each lesion was described using features from the sonographic BI-RADS lexicon. Lesion description and biopsy results were correlated. PPV and NPV were calculated.

RESULTS. Histologic results showed that 141 (35%) of 403 masses were malignant. Sonographic BI-RADS descriptors showing high predictive value for malignancy include spiculated margin (86%, 19/22), irregular shape (62%, 102/164), and nonparallel orientation (69%, 75/109). Sonographic BI-RADS descriptors highly predictive of benign lesions include circumscribed margin (90%, 160/178), parallel orientation (78%, 228/294), and oval shape (84%, 200/237). For the sonographic BI-RADS features of mass margin, shape, orientation, lesion boundary, echo pattern, and posterior acoustic features, descriptors chosen were significantly ($p < 0.0001$) different for malignant and benign masses.

CONCLUSION. Descriptors from the new sonographic BI-RADS lexicon can be useful in differentiating benign from malignant solid masses.



TABLE 3 Frequency of Benign and Malignant Masses for Sonographic BI-RADS Lexicon Descriptors

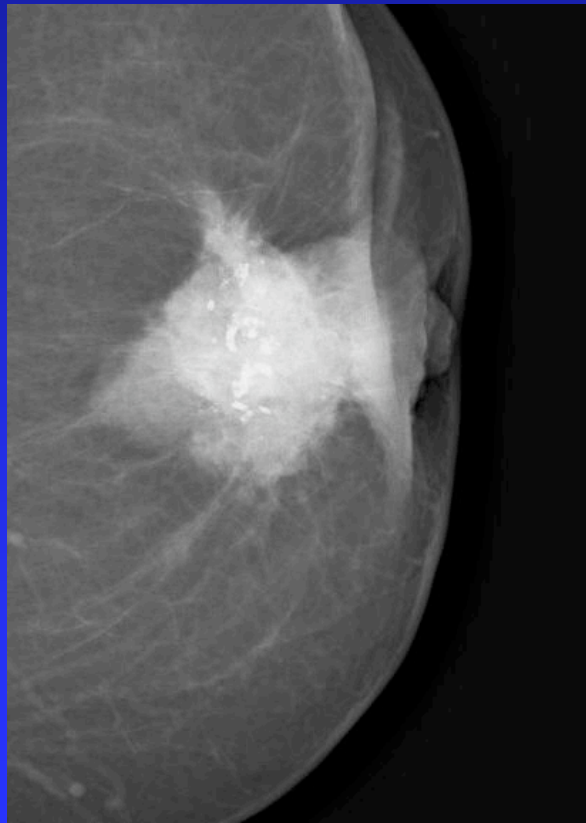
Descriptor	n ^a	Benign	Malignant	p
Mass shape				< 0.0001
Oval	237 (59) ^b	200 (84) ^c	37 (16) ^d	
Round	2 (0)	0 (0)	2 (100)	
Irregular	164 (41)	62 (38)	102 (62)	
Mass margin				< 0.0001
Circumscribed	178 (44)	160 (90)	18 (10)	
Microlobulated	37 (9)	18 (49)	19 (51)	
Indistinct	104 (26)	56 (54)	48 (46)	
Angular	62 (15)	25 (40)	37 (60)	
Spiculated	22 (5)	3 (14)	19 (86)	
Mass orientation				< 0.0001
Parallel	294 (73)	228 (78)	66 (22)	
Not parallel	109 (27)	34 (31)	75 (69)	
Posterior acoustic features				< 0.0001
Enhancement	85 (21)	57 (67)	28 (33)	
No posterior acoustic features	170 (42)	134 (79)	36 (21)	
Shadowing	132 (33)	63 (48)	69 (52)	
Combined pattern	16 (4)	8 (50)	8 (50)	
Lesion boundary				0.0004
Abrupt interface	342 (85)	244 (71)	98 (29)	
Echogenic halo	61 (15)	18 (30)	43 (70)	
Echo pattern				0.0005
Hyperechoic	6 (1)	6 (100)	0 (0)	
Isoechoic	49 (12)	41 (84)	8 (16)	
Hypoechoic	324 (80)	195 (60)	129 (40)	
Complex	20 (5)	18 (90)	2 (10)	



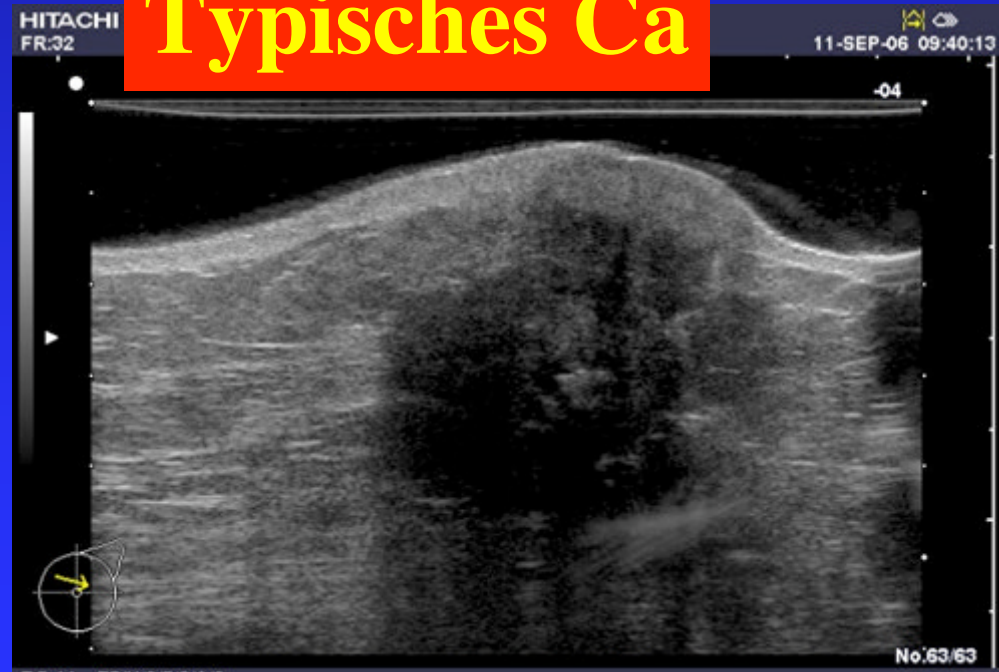
Beispiele aus der täglichen Praxis



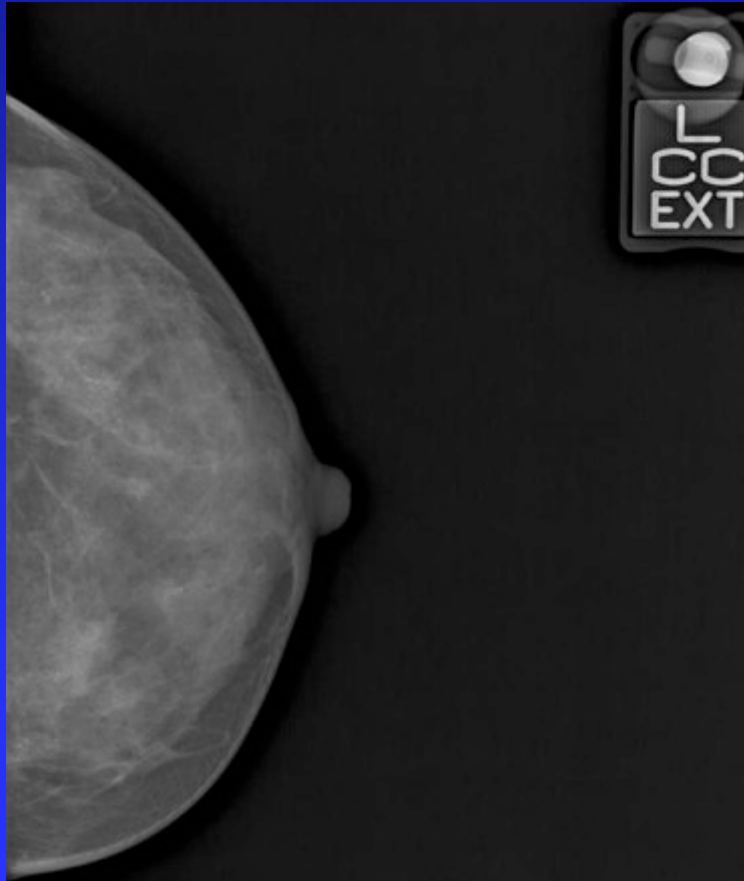
Einseitig eingezogene Mamille



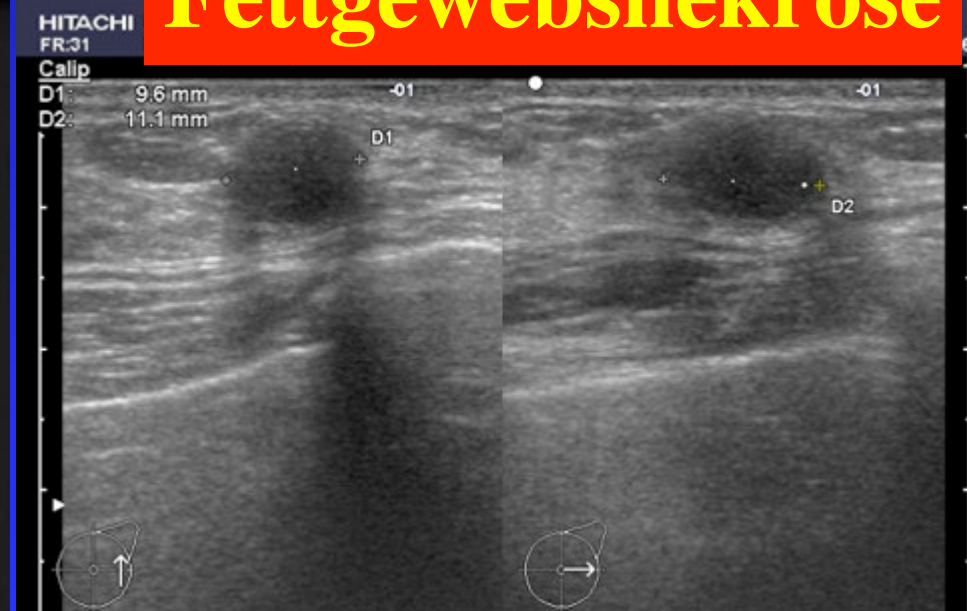
Typisches Ca



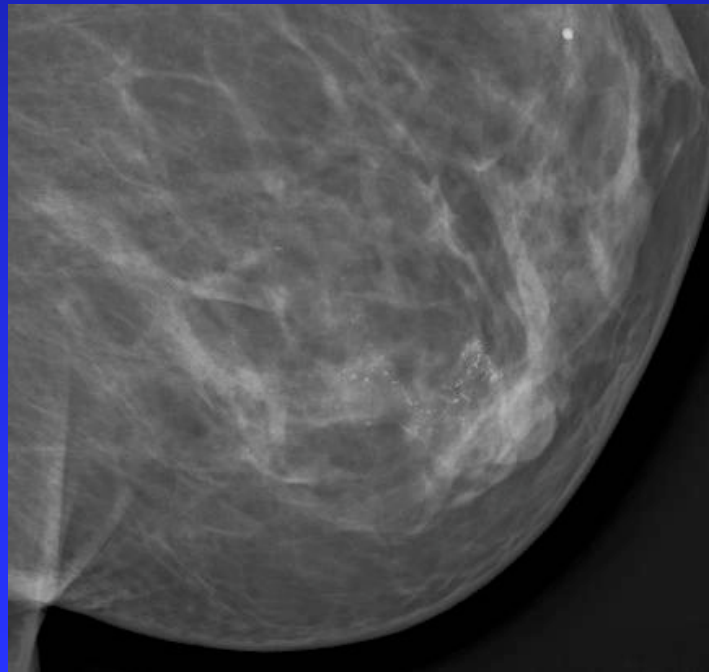
Palpationsbefund links 3 h



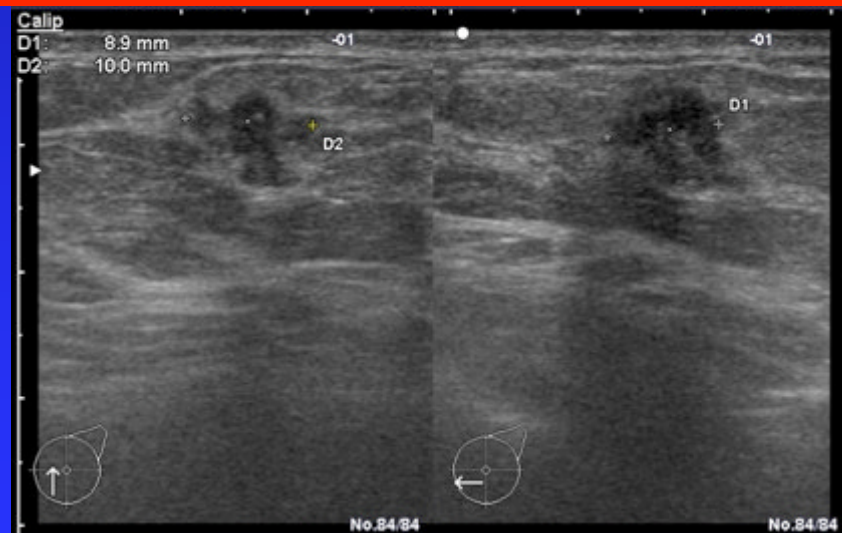
Fettgewebsnekrose



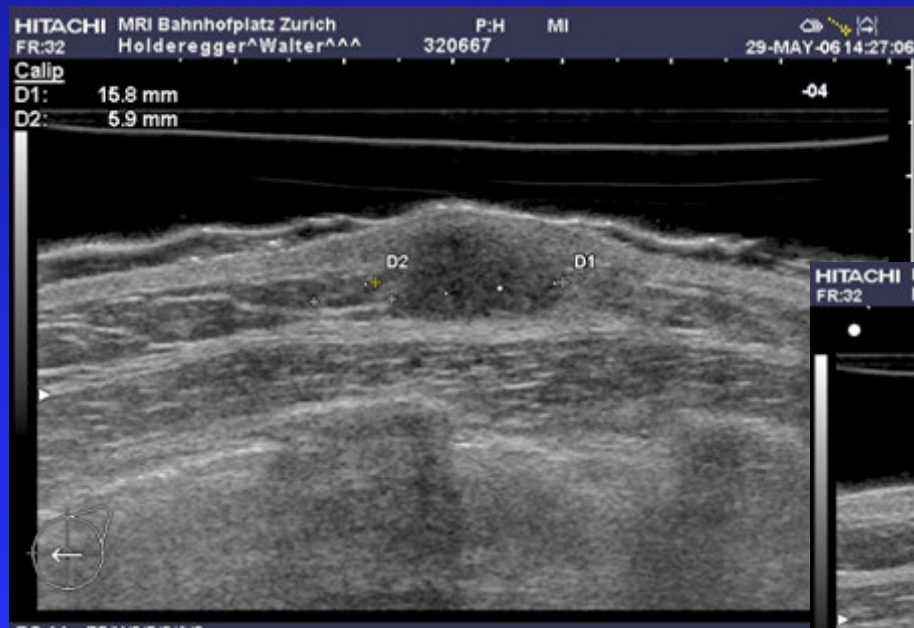
Routinekontrolle unter HST



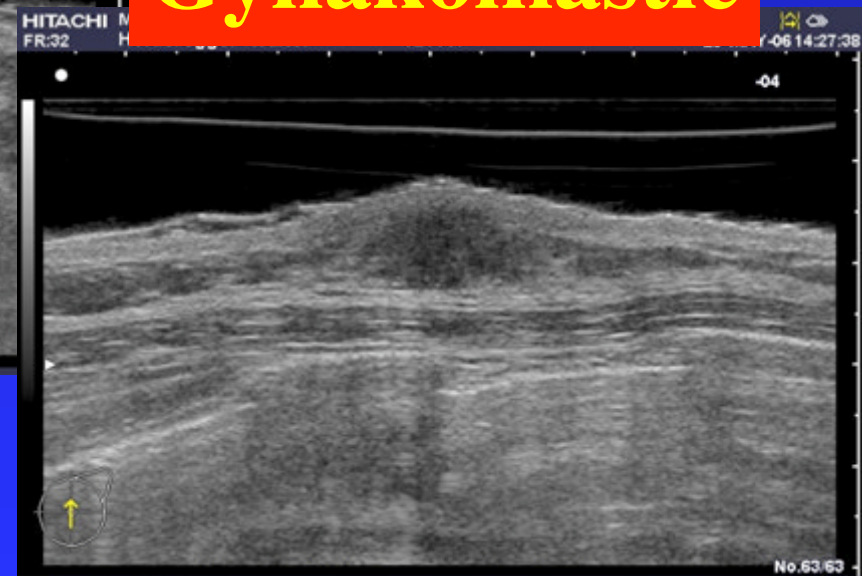
DCIS mit invasivem Ca



Palp. Knoten bei 56-j Mann

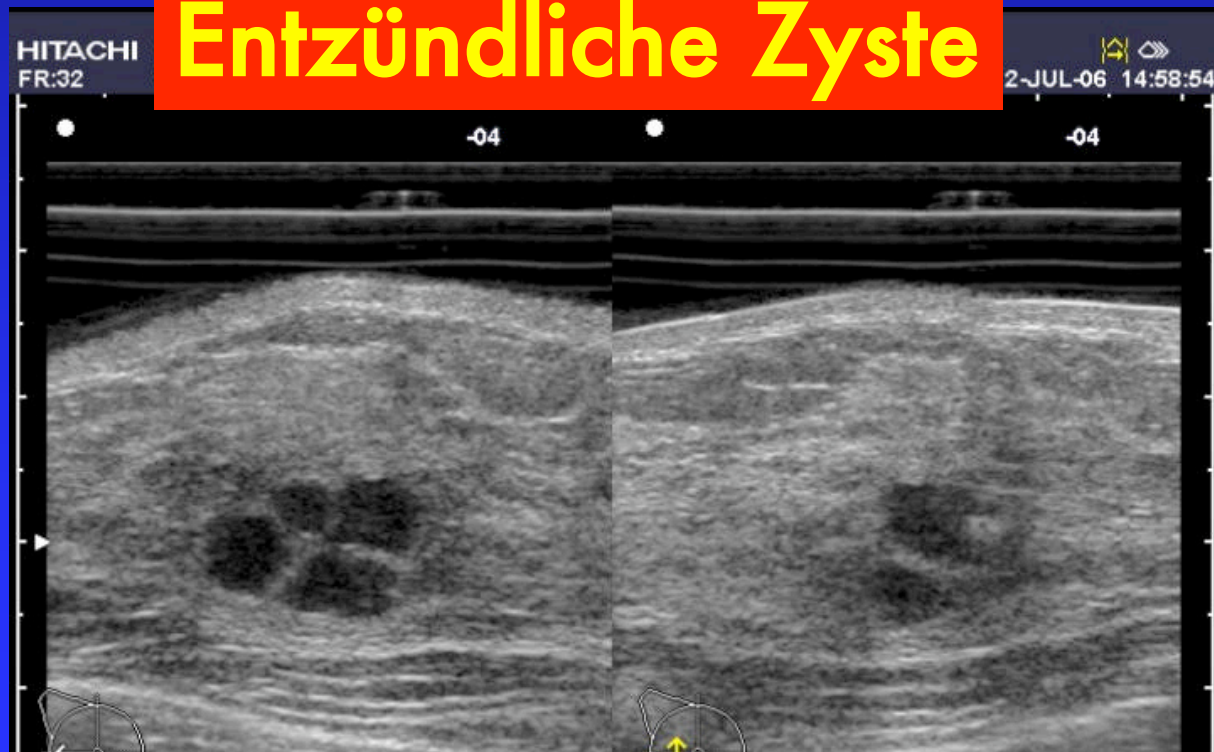


Gynäkomastie

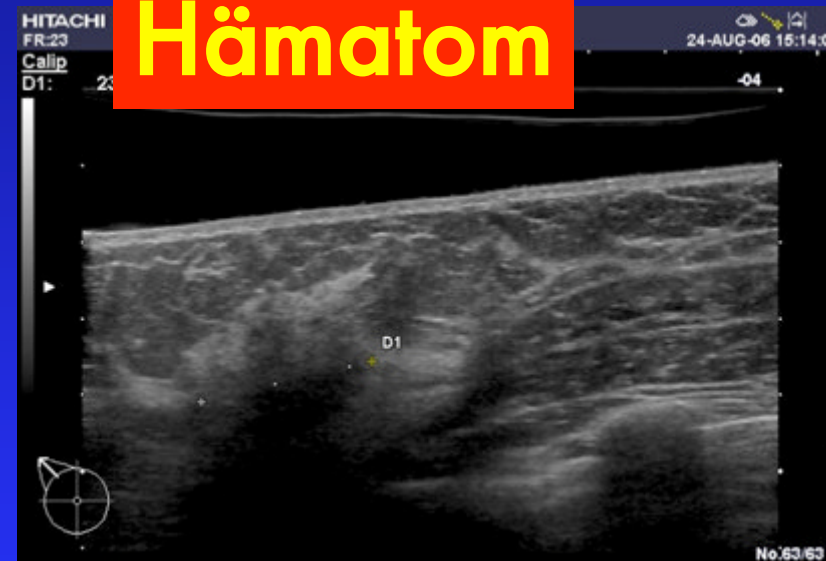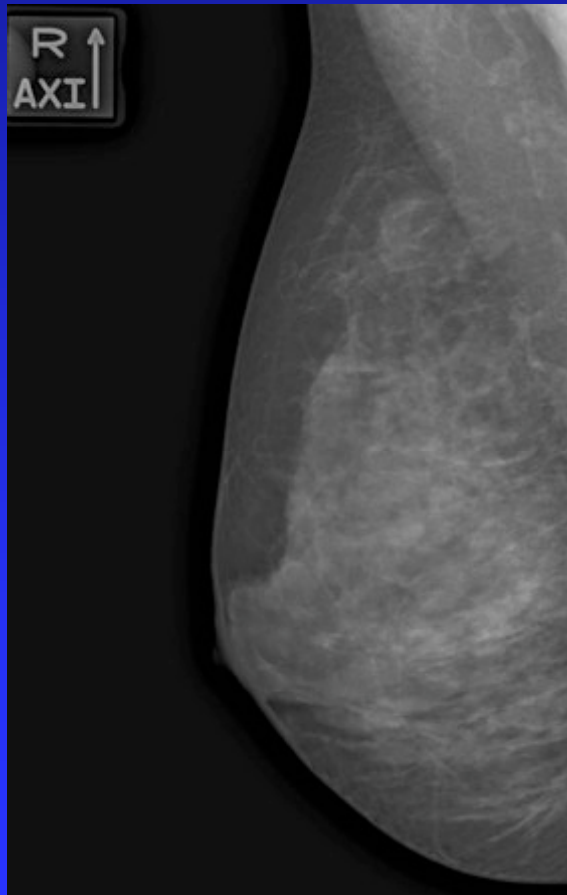


Palp. Knoten mit Druckdolenz

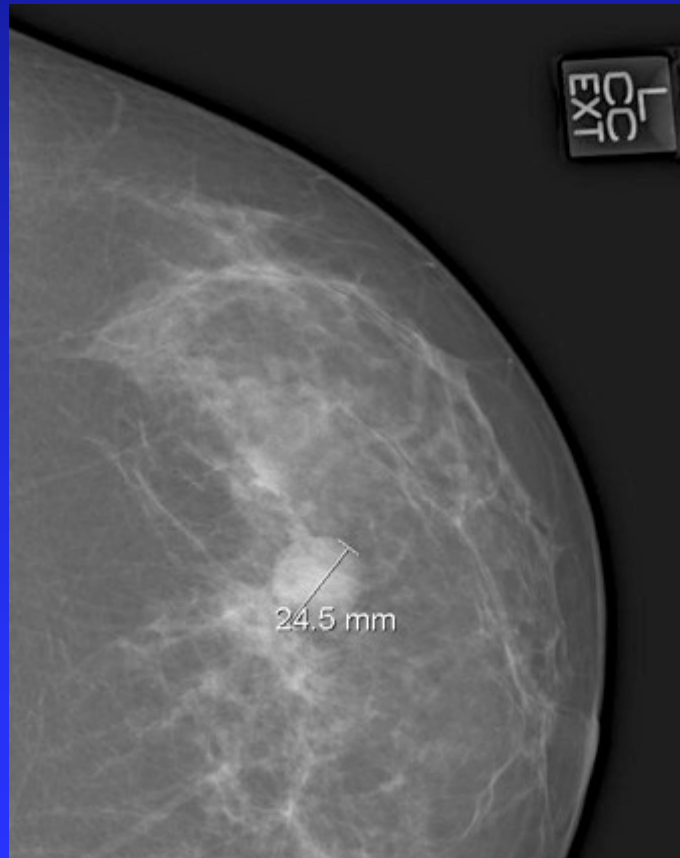
Entzündliche Zyste



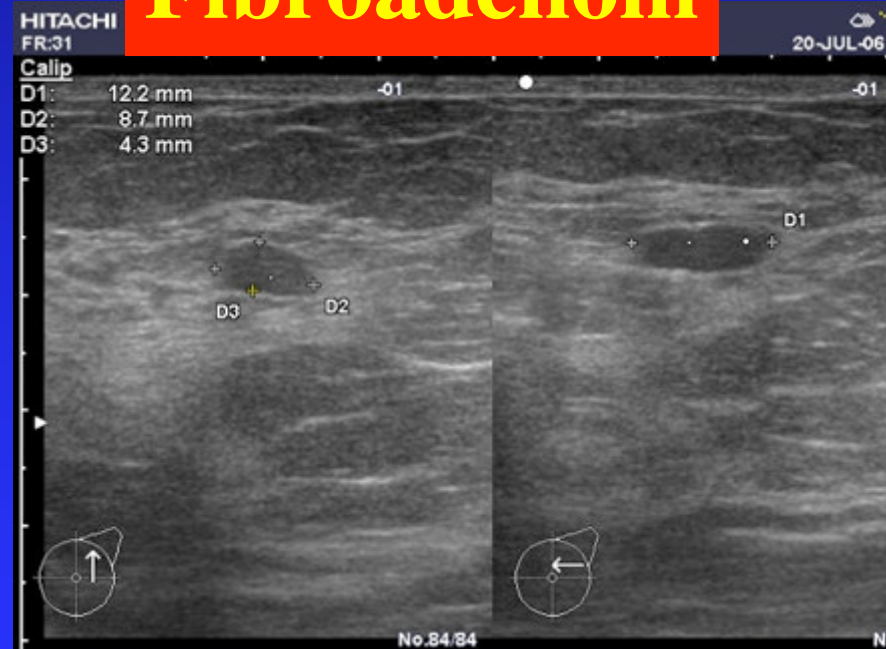
Unklarer Palpationsbefund



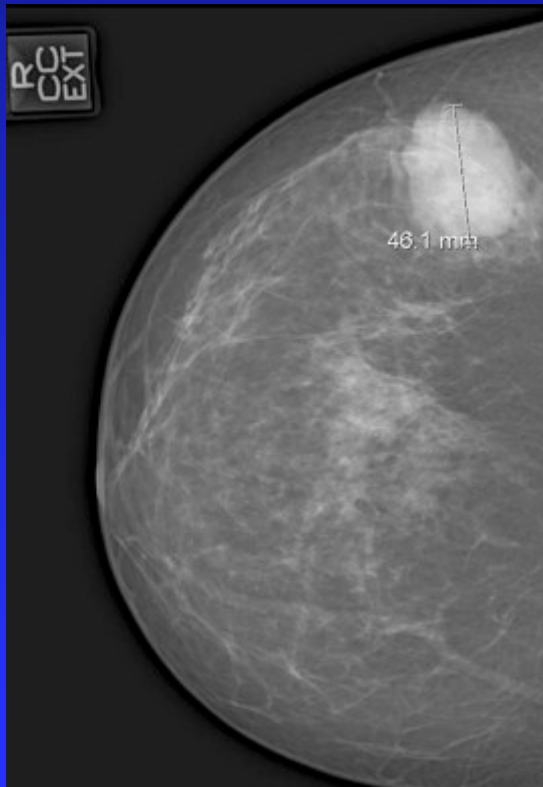
Palpationsbefund bds



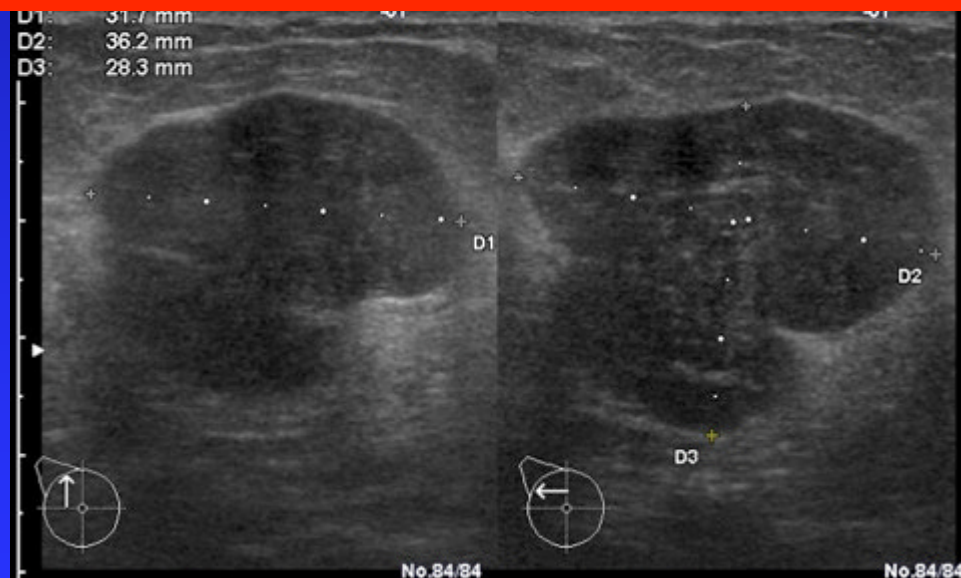
Fibroadenom



Palpationsbefund bds

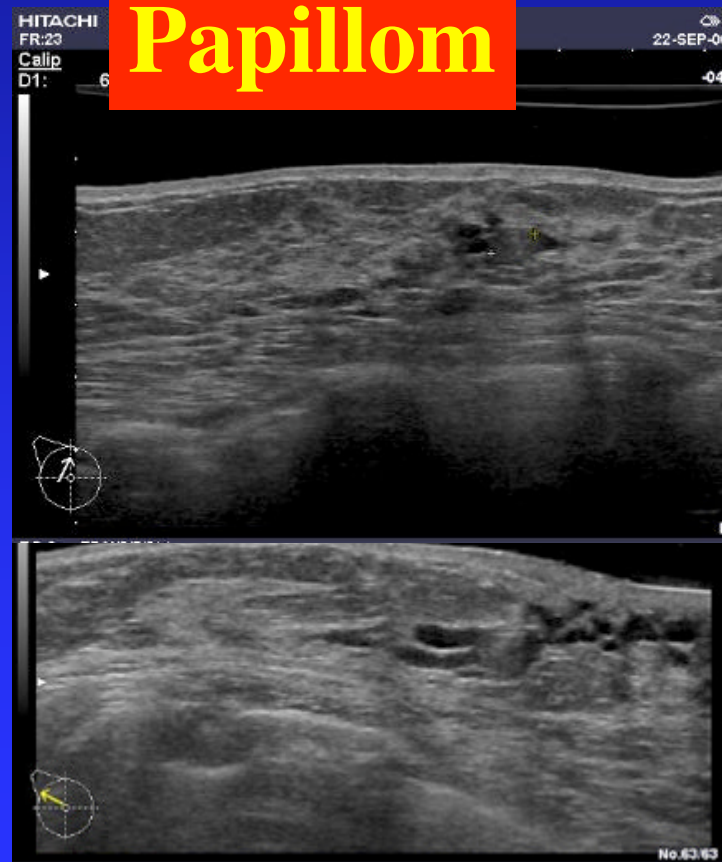


Myxoides Fibroadenom



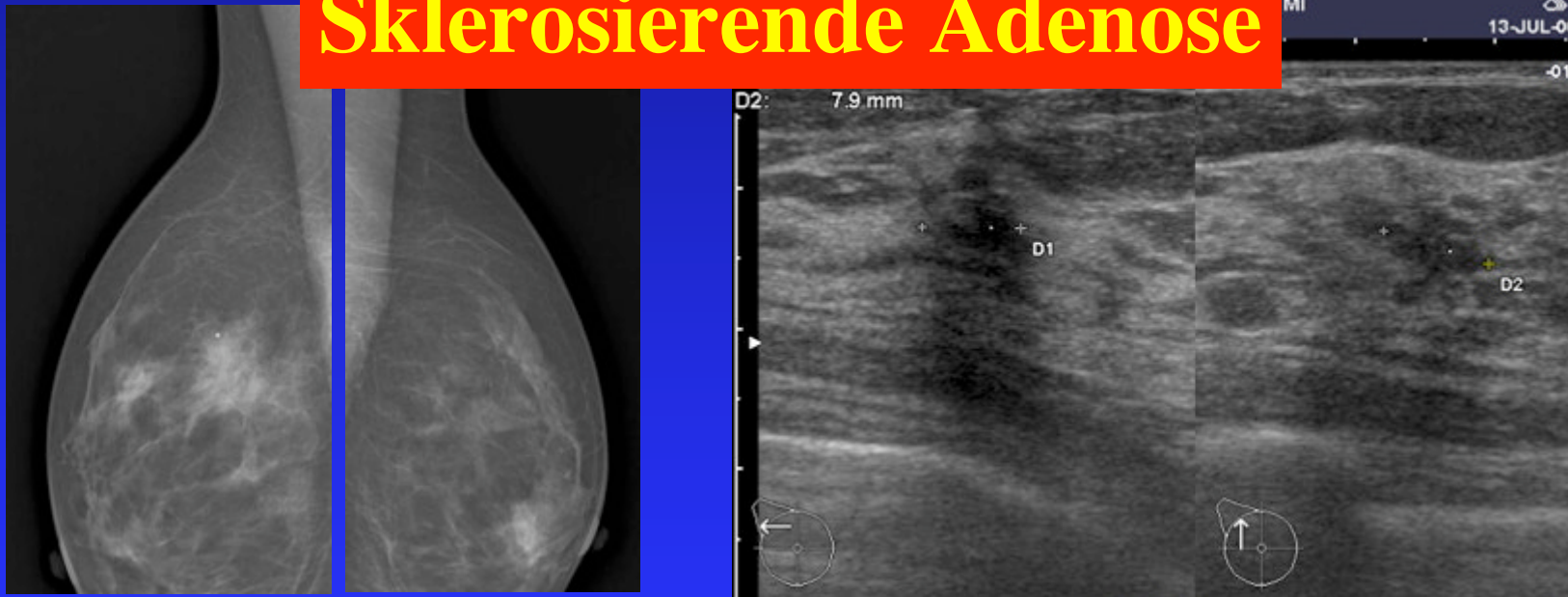Galaktorrhoe rechts

Papillom



Palp. Knoten re 10-11 h

Sklerosierende Adenose



Zusammenfassung:

- US integrativer Bestandteil der Bildgebung der weiblichen Brust
- Die BI-RADS™ US-Klassifikation (analog MG und MRI) ist **einfach, verständlich** und **sinnvoll**
- Das **US-Lexikon** gemäss BI-RADS™ ist wichtig in der Standardisierung der Befunde und des Procedere



Zusammenfassung:

➤ Die BI-RADS Klassifikation
zwingt den Untersucher, sich
festzulegen !



Literatur:

- ACR BI-RADS™-US, 1st ed, 2003 (www.acr.org)
- Deutsche Ausgabe ACR BI-RADS, 2. Auflage, 2006
- H. Madjar: Kursbuch Mammasonographie, 2. Auflage, Thieme-Verlag, 2005
- S. Heywang-Köbrunner: Bildgebende Mammadiagnostik, 2. Auflage, Thieme-Verlag, 2004



Danke !

